

Istopatologia del lipedema: risultati preliminari

Stefania Greco¹, Pamela Pellegrino¹, Antonio Giordano¹, Serena Michelini², Valeria Puleo³, Nicola Vaia⁴, Sandro Michelini⁵, Pasquapina Ciarmela¹ and Saverio Cinti¹

¹Dipartimento di Medicina Sperimentale e Clinica, Università Politecnica delle Marche e Centro dell'Obesità, Ancona; ²Medicina Fisica e Riabilitazione Università La Sapienza, Ospedale S. Andrea, Roma; ³Dipartimento di Scienze e Sanità pubblica, Università Cattolica Policlinico Gemelli, Roma; ⁴Chirurgia Plastica, Ricostruttiva ed Estetica, European Hospital, Roma; ⁵Servizio di Diagnostica e Riabilitazione Vascolare Ospedale di Marino, Roma.

INTRODUZIONE

Le pazienti con lipedema presentano alterazioni del tessuto adiposo sottocutaneo nelle sedi specifiche affette dalla patologia(1-3). L'istopatologia del lipedema è poco conosciuta perchè a tutt'oggi sono stati condotti pochi studi, ma anche perchè spesso le pazienti sono anche obese o sovrappeso, quindi presentano alterazioni miste (4).

Nel presente studio, ci siamo posti l'obiettivo di studiare la morfologia del tessuto adiposo sottocutaneo prelevato dalla sede affetta da lipedema confrontandola con quella del tessuto adiposo sottocutaneo prelevato da una sede "non" affetta da lipedema in pazienti normopeso.

METODI

Prelievo dei campioni: I campioni utilizzati per questo studio provengono dal Servizio di Diagnostica Riabilitazione Vascolare, ASL Roma 6, Marino (RM). Dopo l'intervento chirurgico, le biopsie sono state immerse per 24-48 ore in formalina tamponata e successivamente processate. Nella TABELLA I sono riportati i dati clinici delle pazienti studiate.

Microscopia ottica (LM): Le biopsie sono state disidratate ed incluse in paraffina per poter essere tagliate mediante il microtomo. Per l'analisi morfologica le sezioni sono state reidratate immergendole in xilene e successivamente in una serie di passaggi in alcol etilico con gradazione decrescente. Successivamente i vetrini sono stati contrastati e colorati con ematossilina ed eosina (Bio-Optica, Milano, Italia).

Microscopia elettronica (TEM): Le biopsie sono state frammentate formando dei pezzettini di tessuto di circa 1 mm³ ed immersi in glutaraldeide al 2% e paraformaldeide al 2% in 0,1 mol/l PB, pH 7.4, per una notte. Sono stati quindi post-fissati in tetrossido di osmio OsO₄ 1% per 60 minuti a 4°C, disidratati in acetone e incorporati nella resina epossidica. Successivamente per l'analisi ultrastrutturale sono state ottenute delle sezioni semi-fini grazie all'utilizzo dell'ultramicrotomo MTX (RMC, Tucson, AZ, USA) e sezioni di 64 nm (fini) le quali, contrastate con il citrato di piombo, sono state esaminate ultrastrutturalmente grazie all'utilizzo del microscopio elettronico a trasmissione (TEM) Philips CM 10 (Philips, Eindhoven, Paesi Bassi).

Immunoistochimica (IHC): Le sezioni di paraffina sono state reidratate e incubate per 1 ora con perossido di idrogeno al 3% in metanolo al fine di inibire l'attività della perossidasi endogena. Quindi le sezioni sono state incubate per 20 minuti a temperatura ambiente (RT) con siero di capra normale (NGS; Vector Laboratories, Burlingame, California, USA). Le sezioni sono state quindi incubate per una notte a 4°C con l'anticorpo policlonale di coniglio Anti-Perilipin-1 (abcam) diluito 1:800. Come cromogeno è stata utilizzata la 3,3'-diaminobenzidina cloridrato (DAB; Dako, Agilent Technologies, Santa Clara, California, USA).

Morfometria: Per l'analisi morfometrica, per ciascuna sezione di paraffina, sono state acquisite dieci immagini digitali con ingrandimento 20X con una fotocamera Nikon DXM 1220. La dimensione degli adipociti è stata misurata in tutti i pazienti contando 100 adipociti per ciascuna sezione sia quelli della zona affetta da lipedema e sia quelli della zona "non" affetta da lipedema utilizzando il programma Image J (RRD:SCR_003070).

Pazienti	Diagnosi	BMI	ETÀ	Data prelievo	Note
1_P. C.	Lipedema arti inferiori e superiori II stadio	25 (68kg)	54	28/10/2021	Tiroidite di Hashimoto Ipertensione arteriosa
2_S. G.		21,9 (67kg)	19	28/10/2021	Familiarità per la tiroidite di Hashimoto
3_G. C.	Lipedema arti inferiori e superiori II stadio	24,9 (72 kg)	59	10/11/2021	Ipotiroidismo Ipertensione labile Lieve ipercolesterolemia Fibrillazione atriale parossistica
4_S. E.	Lipedema II stadio arti inferiori e superiori	25 (75kg)	41	10/11/2021	Familiarità diabete mellito Ipotiroidismo Ipoitaminosi D
5_C. S.	Lipedema II stadio	24,7 (65 kg)	57	24/11/2021	Pregressa quadrantectomia mammaria sx per K nel 2009+ chemioterapia e radioterapia Pregressa conizzazione cervice uterina per K in situ Osteopenia
6_G. C.	Lipedema arti inferiori e superiori II stadio	25 (64 kg)	40	24/11/2021	Iperplasia surrenale Micropolicitosi ovarica Familiarità diabete mellito e tireopatia

TAB. I: Dati clinici

RISULTATI

I risultati preliminari sono stati ottenuti dallo studio di LM, IHC, TEM e morfometria di sei pazienti.

Le biopsie prelevate nella zona affetta hanno mostrato, in tutte le pazienti analizzate finora, aspetti peculiari dei vasi capillari. Nello specifico, i capillari hanno mostrato ipercellularità sia delle cellule endoteliali che perivascolari (FIG. 1).

La parete dei vasi è risultata ispessita e irregolare. L'osservazione al TEM ha evidenziato che i capillari presentano: 1-Membrana basale ispessita e reticolata; 2-forma irregolare con apparente iperplasia delle cellule endoteliali; 3-presenza di diversi periciti incorporati nella membrana basale; 4-segni evidenti di depositi di calcio (FIG. 2).

L'osservazione al TEM degli adipociti ha evidenziato: quantità variabile di depositi citoplasmatici di calcio e frequenti segni di alterazioni degenerative in linea con i dati di IHC che mostrano adipociti in cui è assente o ridotta l'immunoreattività per PLIN1.

I dati di morfometria hanno mostrato un aumento delle dimensioni degli adipociti (quasi raddoppiata in 3/6 casi).

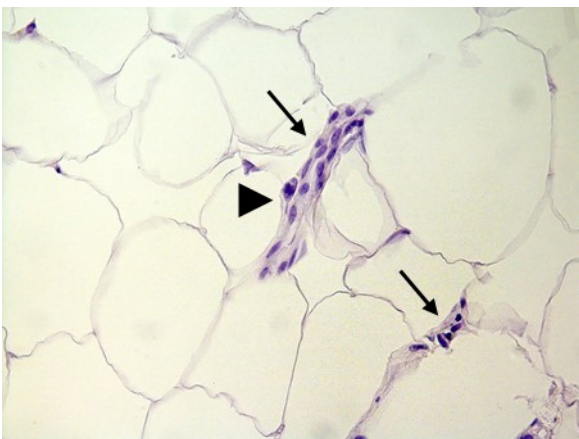


FIG 1. Fotografia rappresentativa di tessuto adiposo prelevato dalla zona affetta da lipedema. Il tessuto è stato contrastato con ematosilina ed eosina. L'immagine mostra due capillari (frecce nere) con elevata ipercellularità. La punta di freccia nera mostra una cellula vascolare in mitosi.

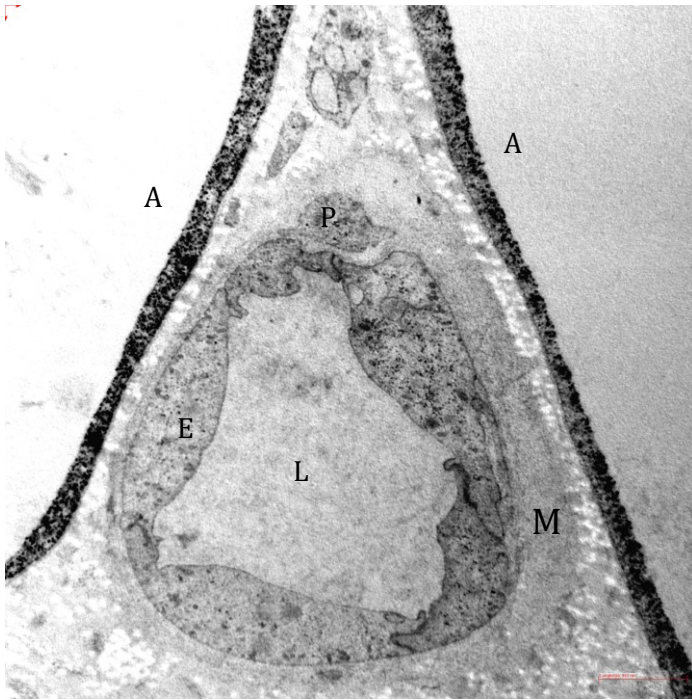


FIG 2. Osservazione TEM del tessuto adiposo prelevato dalla zona affetta da lipedema. L'immagine mostra due adipociti (A) con evidente deposito di calcio. L'area centrale è occupata da un capillare, con numerose cellule endoteliali (E) e membrana basale ispessita e reticolata (M). P= pericita; L= lume del capillare.

CONCLUSIONI

Sebbene i nostri dati siano ancora preliminari, essi suggeriscono che la patologia del lipedema dipenda una fine alterazione vascolare. Considerando che nostri precedenti studi supportano un'origine vascolare degli adipociti (5), queste alterazioni potrebbero avere conseguenze sullo sviluppo e sulla fisiologia delle cellule adipose. Una alterazione del metabolismo del calcio potrebbe anche svolgere un ruolo importante nella patogenesi di questa malattia. Esso potrebbe causare un'alterazione della fisiologia endoteliale, e quindi incidere sullo sviluppo degli adipociti.

BIBLIOGRAFIA

1. Al-Ghadban S, Cromer W, Allen M, Ussery C, Badowski M, Harris D, Herbst KL. Dilated Blood and Lymphatic Microvessels, Angiogenesis, Increased Macrophages, and Adipocyte Hypertrophy in Lipedema Thigh Skin and Fat Tissue. *J Obes.* 2019 Mar 3;8747461.
2. Michelini S, Herbst KL, Precone V, Manara E, Marceddu G, Dautaj A, Maltese PE, Paolacci S, Ceccarini MR, Beccari T, Sorrentino E, Aquilanti B, Velluti V, Matera G, Gagliardi L, Miggiano GAD, Bertelli M. A Multi-Gene Panel to Identify Lipedema-Predisposing Genetic Variants by a Next-Generation Sequencing Strategy. *J Pers Med.* 2022 Feb 11;12(2):268.
3. Michelini S, Chiurazzi P, Marino V, Dell'Orco D, Manara E, Baglivo M, Fiorentino A, Maltese PE, Pinelli M, Herbst KL, Dautaj A, Bertelli M. Aldo-Keto Reductase 1C1 (AKR1C1) as the First Mutated Gene in a Family with Nonsyndromic Primary Lipedema. *Int J Mol Sci.* 2020 Aug 29;21(17):6264.
4. Camastra S, Vitali A, Anselmino M, Gastaldelli A, Bellini R, Berta R, Severi I, Baldi S, Astiarraga B, Barbatelli G, Cinti S, Ferrannini E. Muscle and adipose tissue morphology, insulin sensitivity and beta-cell function in diabetic and nondiabetic obese patients: effects of bariatric surgery. *Sci Rep.* 2017 Aug 21;7(1):9007. doi: 10.1038/s41598-017-08444-6. Erratum in: *Sci Rep.* 2018 May 22;8(1):8177.
5. Tran KV, Gealekman O, Frontini A, Zingaretti MC, Morroni M, Giordano A, Smorlesi A, Perugini J, De Matteis R, Sbarbati A, Corvera S, Cinti S. The vascular endothelium of the adipose tissue gives rise to both white and brown fat cells. *Cell Metab.* 2012 Feb 8;15(2):222-9